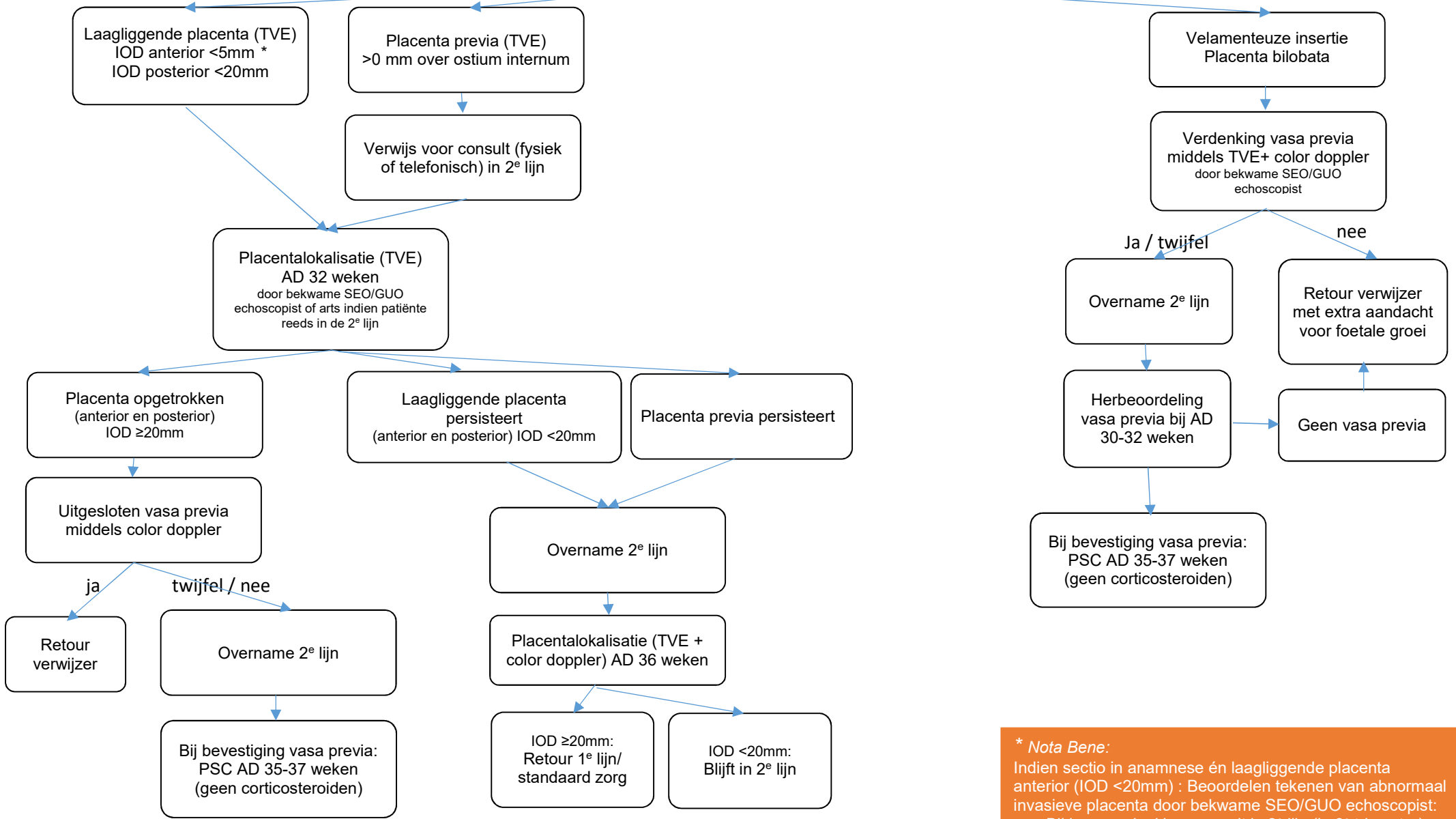


IOD = internal os distance = afstand
placentarand tot ostium internum

Placenta lokalisatie en beoordeling navelstreng bij het tweede trimester SEO

Overall waar 2^e lijn staat kan ook de
obstetrie-poli van de 3^e lijn gelezen worden



*** Nota Bene:**
Indien sectio in anamnese én laagliggende placenta
anterior (IOD <20mm) : Beoordelen tekenen van abnormaal
invasieve placenta door bekwame SEO/GUO echoscopist:
- Bij lage verdenking: consult in 2^e lijn (in 2^e trimester)
- Bij hoge verdenking: verwijzing GUO (in 2^e trimester)